
NORMALISATION D'UNE ANTÉVERSION UTÉRINE EN INTERNE

Module 2 Cours 24

NORMALISATION D'UNE ANTÉVERSION UTÉRINE ★★★★★

TECHNIQUE EN DÉCUBITUS DORSAL – VOIE INTERNE

1. Indication

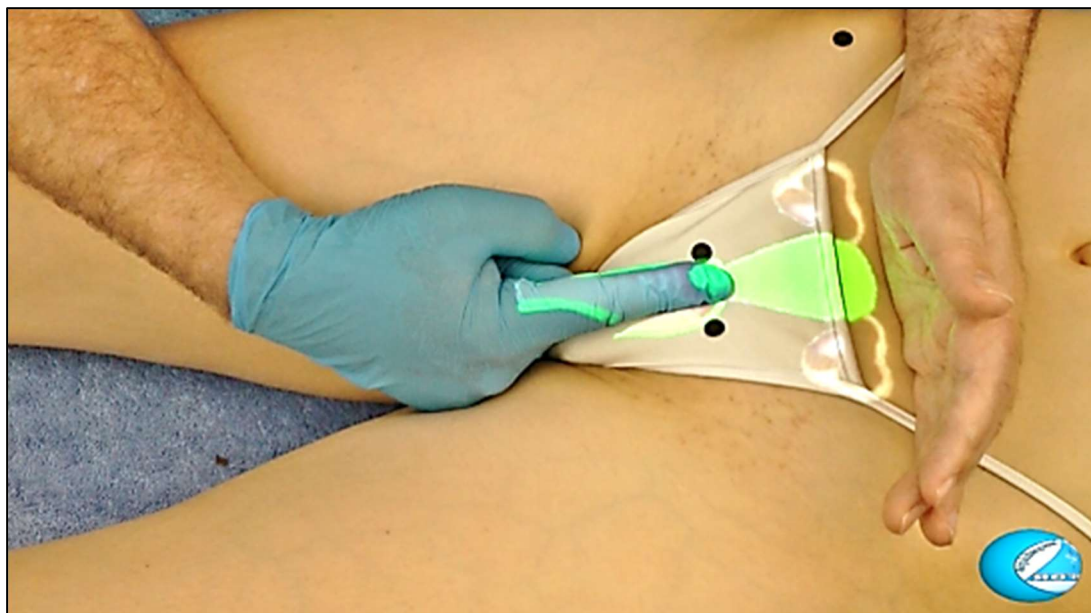
Cette correction s'effectue pour des antéversions et/ou des antéflexions utérines, abdomen facilement dépressible.

2. Description

La patiente est en position gynécologique, la table est en position décline, le praticien est à la droite du sujet qui peut appuyer son genou droit contre le praticien.

3. Premier temps

Le praticien écarte délicatement les grandes et les petites lèvres et fait pénétrer, non moins délicatement, son index et le médium et les place dans le cul de sac antérieur et commence à pousser le col en arrière comme pour aggraver l'antéversion et la lésion des ligaments utéro-sacrés. La main céphalique contacte la partie sus-pubienne par la partie unguéale des doigts.



**NORMALISATION D'UN UTÉRUS ANTÉVERSÉ ET/OU
ANTÉFLÉCHI PHASE D'AGGRAVATION**

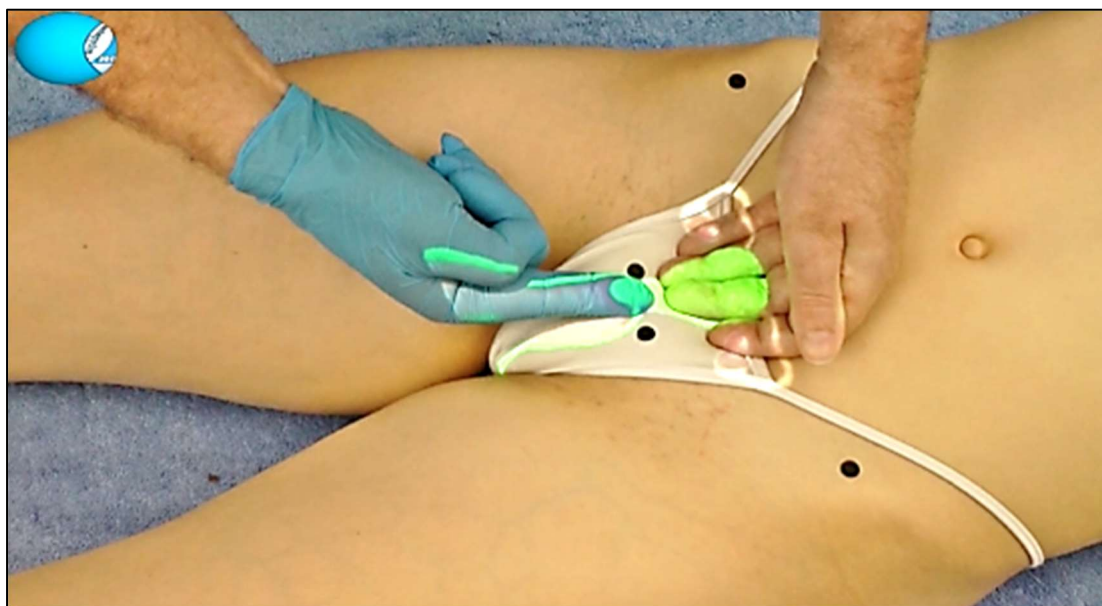
4. Deuxième temps

L'index et le médium droit vont prendre un contact dans le cul-de-sac postérieur vaginal.

Par une poussée douce, l'ostéopathe déprime la base du ligament et pousse le col en haut, pour le rabattre le corps sur la vessie, pendant que la main gauche pénètre la paroi abdominale derrière la symphyse pubienne et contacte le corps de l'utérus par la face dorsale des doigts.

5. Troisième temps

L'index se positionne sur la face postérieure du col et pousse sur celui-ci en avant la main gauche continue sa poussée vers le haut et en arrière vers le sacrum afin de repositionner le corps de l'utérus.



***NORMALISATION D'UN UTÉRUS ANTÉVERSÉ ET/OU
ANTÉFLÉCHI PHASE DE CORRECTION***