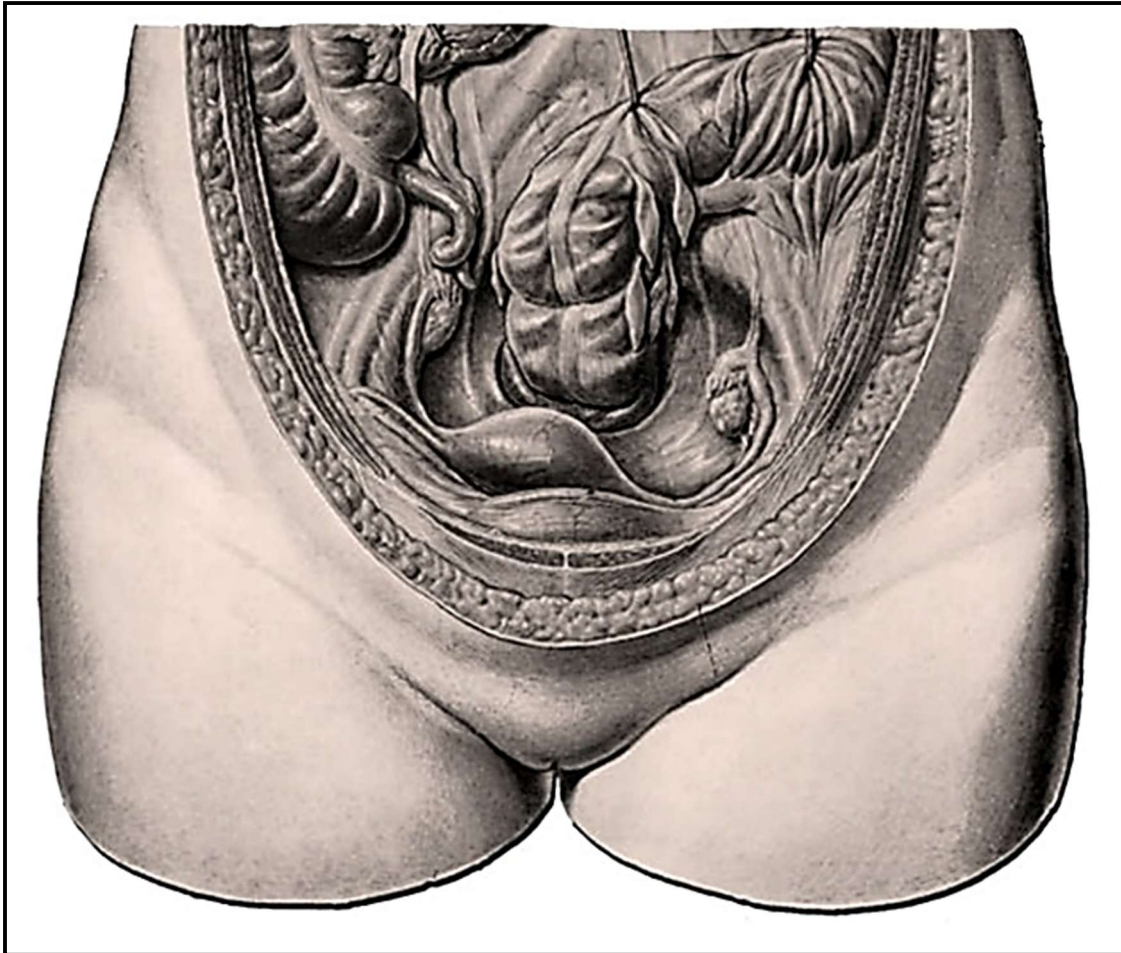


# LA LATÉROVERSION DE L'UTÉRUS

Module 1 - Cours 35 / Module 2 - Cours 27

LES BASES A CONNAITRE



*UTÉRUS EN LATÉROVERSION DROITE*

Organes pelviens d'une femme adulte. Vue dans le petit bassin par devant et par-dessus. Dans ce cas l'utérus ne se trouve pas dans une position exactement médiane, mais il est déplacé vers la droite : un cas fréquent.

**Remarque :**

Le voisinage de l'appendice vermiforme avec les annexes droites de l'ovaire et la trompe utérine entraînent des difficultés pour le diagnostic différentiel pour les maladies de ce complexe d'organes.

**ÉTUDE CLINIQUE DE LA LATÉROVERSION** ★★

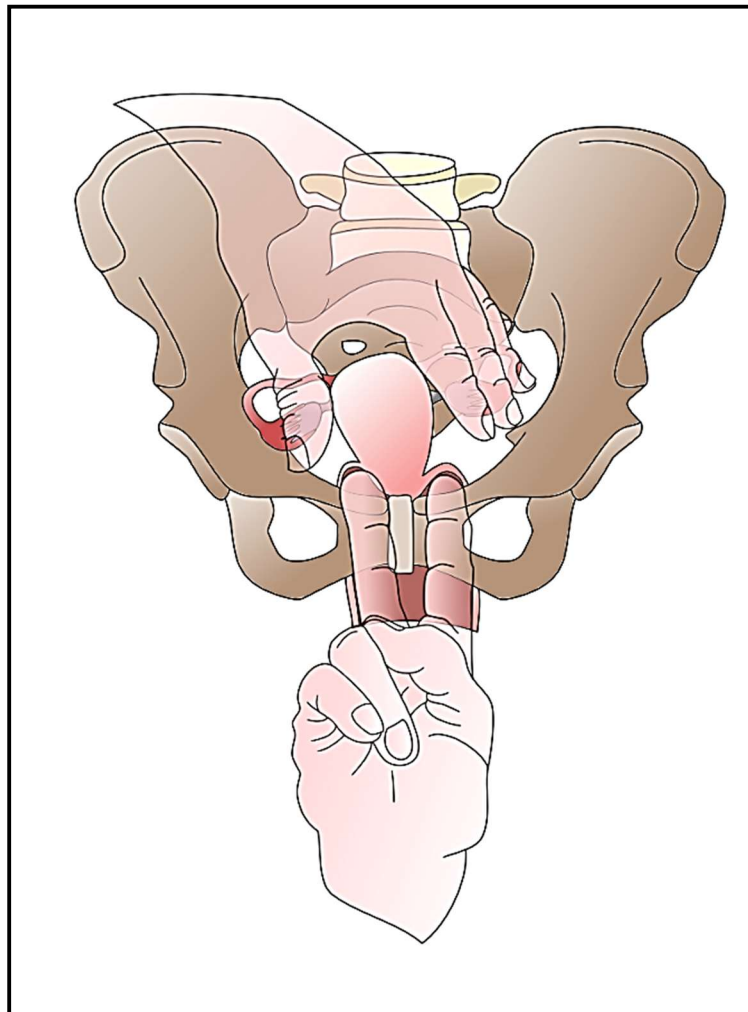
Dans les latéroversions, l'utérus tourne dans un plan frontal et voit son corps s'incliner d'un côté. Cela est fréquent lors d'une tension excessive du ligament large du même côté.

Ce qui est paradoxal, c'est que quelques degrés de latéroflexion sont mal supportés, alors que de grandes antéversions ou rétroversions sont souvent asymptomatiques.

Cette lésion se rencontre souvent dans les syndromes posturaux et dans la perturbation du système orthosympathique et parasympathique

C'est principalement la lésion de la perturbation du nerf vague et du phrénique, de la perturbation de l'entrée ATM par séquelles de port d'appareil dentaire ou d'ablation des dents de sagesse.

Elle s'accompagne toujours d'une douleur dans la fosse iliaque droite le plus souvent, faisant penser à une douleur ovarienne.



**LATÉROVERSION DROITE DE L'UTÉRUS**